

Celulitis orbitaria y periorbitaria

Zarife Daoud Pérez ^a, Pilar Lupiani Castellanos ^b, José T. Ramos Amador ^a

[josetomas.ramos@salud.madrid.org]

^a Servicio de Pediatría. Hospital Clínico, Madrid.

^b Pediatra AP. CS Tincer-Los Andenes, Santa Cruz de Tenerife. GPI AEPAP.

Fecha de actualización 23-06-2020
(v.2/ 2020)

Cita sugerida: Daoud Pérez Z, Lupiani Castellanos MP, Ramos Amador JT. Celulitis orbitaria y periorbitaria (v.2/2020). Guía_ABE. Infecciones en Pediatría. Guía rápida para la selección del tratamiento antimicrobiano empírico [en línea] [actualizado el 23/06/2020; consultado el dd/mm/aaaa]. Disponible en <https://guia-abe.es/>

Introducción y puntos clave

Las celulitis periorbitaria y orbitaria se clasifican dependiendo del grado de extensión con relación al septo orbitario. Las periorbitarias o preseptales afectan a los tejidos blandos anteriores al septo orbitario siendo las más frecuentes y predominando en los menores de 2 años. Las orbitarias son aquellas que afectan a tejidos posteriores al septo, presentan un peor pronóstico, predominan en niños mayores y se asocian con sinusitis hasta en un 98% de los casos.

Etiología

Los agentes microbianos causantes son numerosos. Los más importantes son *S. pneumoniae*, *H. influenzae*, *S. pyogenes* y, en casos con puerta de entrada o traumatismo (incluyendo picadura de insectos) también *S. aureus*. Los anaerobios podrían estar implicados en situaciones especiales, como, por ejemplo, cuando el origen es odontogénico o si hay sospecha de extensión intracraneal. Aunque puede estar implicado más de un agente simultáneamente, en especial si se trata de niños mayores, lo habitual es que sea una única bacteria el agente causal.

Diagnóstico

El diagnóstico diferencial entre la celulitis periorbitaria y orbitaria en ocasiones puede ser un reto para el pediatra. La celulitis orbitaria puede acompañarse de proptosis (desplazamiento antero-inferior del globo ocular), dolor a la movilización ocular, alteración de la motilidad (en especial para mirar hacia arriba), disminución de la agudeza visual o quemosis (edema de la conjuntiva bulbar). En el niño que ingresa, se consideran las siguientes pruebas complementarias: analítica general con reactantes de fase aguda y hemocultivo; así como tinción de Gram y cultivo del exudado de posibles heridas o puerta de entrada. En cuanto a las pruebas de imagen, si existen dudas en el diagnóstico, extensión o complicaciones se debe realizar TC/RM de órbita y senos paranasales con contraste. Se debe valorar individualmente ya que en la actualidad es controvertida su realización de forma generalizada. La radiografía de senos paranasales tiene poca utilidad.

El diagnóstico diferencial debemos establecerlo con traumatismos oculares, conjuntivitis, tumores, edema local unilateral, cuerpos extraños oculares o reacciones alérgicas.

Tratamiento

En la mayoría de los casos el tratamiento antibiótico inicial será empírico con cobertura de la etiología más probable en función de la historia clínica y la exploración física.



La clave para obtener los mejores resultados clínicos es el manejo multidisciplinar incluyendo valoración conjunta por pediatría, oftalmología y otorrinolaringología, ya que juegan un papel fundamental en el diagnóstico precoz y el tratamiento oportuno de posibles complicaciones.



Cambios más importantes respecto a la revisión anterior: actualización de la bibliografía, diagnóstico diferencial entre ambas presentaciones, estudios complementarios a realizar, indicaciones de ingresos hospitalarios, actualización del tratamiento antibiótico según edad y localización, indicaciones del tratamiento quirúrgico. Algoritmo para el manejo de la inflamación palpebral.

Diagnóstico diferencial entre celulitis periorbitaria y orbitaria		
Características	Celulitis periorbitaria	Celulitis orbitaria
Patogenia	Traumatismo, puerta de entrada, progresión de una infección contigua (conjuntivitis, chalazión, orzuelo, dacriocistitis, dacrioadenitis, impétigo). Sinusitis. Raramente por extensión hematógena en lactantes con infección respiratoria de vías altas (<i>S. pneumoniae</i> , <i>H. influenzae</i> , <i>M. catarrhalis</i>).	Sinusitis (etmoidal>maxilar>frontal>esfenoidal o pansinusitis). Es poco frecuente, pero puede ocurrir por contigüidad, extensión de infección odontogénica u otitis media aguda
Edad media	2 años.	12 años.
Sexo	Igual de incidencia en ambos sexos.	Predomina el sexo masculino 2:1.
Estacionalidad	Sin estacionalidad.	Aumento de incidencia a finales de otoño y principios de primavera en relación con el incremento de la sinusitis.
Frecuencia	Frecuente.	Poco frecuente.
Clínica	Induración periorbitaria unilateral, eritema, calor, dolor a la palpación con o sin fiebre.	Dolor a la movilización ocular unilateral, quemosis, proptosis, oftalmoplejia, disminución de la agudeza visual, afectación del estado general y fiebre.
Etiología	Puerta de entrada cutánea: <i>S. aureus</i> , <i>S. pyogenes</i> . Puerta de entrada no cutánea: <i>S. pneumoniae</i> , <i>H. influenzae</i> no tipable. Bacteriémica: <i>S. pneumoniae</i> . Edema inflamatorio secundario a sinusitis: <i>S. pneumoniae</i> , <i>H. influenzae</i> no tipable. <i>M. catarrhalis</i> .	Más frecuentes: <i>S. pneumoniae</i> , <i>S. aureus</i> , <i>S. pyogenes</i> , <i>H. influenzae</i> no tipable. Anaerobios del grupo <i>S. viridans</i> (<i>S. mitis</i> , <i>S. anginosus</i>). Menos frecuentes: Otros anaerobios. <i>M. catarrhalis</i> , <i>Eikenella corrodens</i> . Hongos filamentosos. En sinusitis crónica <i>Pseudomonas</i> .
	Inmunodepresión: Más frecuentes: <i>S. pneumoniae</i> , <i>H. influenzae</i> , <i>S. aureus</i> , <i>Pseudomona sp.</i> Menos frecuentes: Hongos, sobre todo <i>Aspergillus sp.</i>	
Diagnóstico	Clínico.	Clínico, analítico (leucocitosis con desviación a la izquierda y aumento de reactantes de fase aguda) y radiológico.
Complicaciones	Poco frecuentes. Infección intraorbitaria.	Absceso subperióstico, orbitario, intracraneal, meningitis, trombosis del seno cavernoso, pérdida de la visión (3-11%), meningitis, sepsis y muerte (1-2%).



Diagnóstico diferencial entre celulitis periorbitaria, orbitaria y sus complicaciones según la clasificación de Chandler					
Infección	Inflamación palpebral	Unilateral o bilateral	Oftalmoplejia	Proptosis	Disminución de la agudeza visual
Celulitis periorbitaria	Sí	Unilateral	No	No	No
Celulitis orbitaria	Sí	Unilateral	Sí	Sí	Puede aparecer
Absceso subperióstico/ orbitario	Sí	Unilateral	Sí	Sí	Sí
Trombosis del seno cavernoso	Sí	Generalmente Bilateral	Sí	Sí	Sí

Estudios complementarios en celulitis orbitaria		
	Indicados en la evaluación inicial	Indicados en situaciones especiales ¹
Laboratorio ²	Hemograma, PCR*, PCT**.	
Microbiología	Hemocultivo. ³ Gram y cultivo de secreción externa.	Gram y cultivo de material drenado quirúrgico en celulitis orbitaria. Punción lumbar. ⁴
Pruebas de imagen	Pruebas de imagen: - TC/RM*** de órbita y senos paranasales ⁵	
Interconsultas	Oftalmología ORL	

* PCR: Proteína C Reactiva, **PCT: Procalcitonina, ***TC: Tomografía computarizada; RM: Resonancia magnética

Indicaciones de ingreso hospitalario
<ul style="list-style-type: none">▪ Todos los pacientes con celulitis orbitaria.▪ Celulitis periorbitaria en menores de 1 año.▪ Celulitis periorbitaria en mayores de 1 año con afectación del estado general, en los que no puede asegurarse su control clínico en 24 horas o si su situación familiar/social desaconseja el tratamiento ambulatorio.



Tratamiento antimicrobiano empírico en celulitis orbitaria			
	Tratamiento ambulatorio ⁶	Tratamiento en Ingreso hospitalario	
		Elección	Alternativa
Neonatos ⁷ y lactantes de 1 a 3 meses	No recomendado	Ampicilina IV + Cefotaxima IV	Considerar añadir tratamiento para <i>S. aureus</i> ⁸
De 4 a 12 meses	Celulitis preseptal con puerta de entrada cutánea		
	No recomendado	Amoxicilina-clavulánico IV Cloxacilina IV Cefazolina IV	Clindamicina IV (ó Vancomicina IV) ⁸
	Celulitis preseptal sin puerta de entrada		
	No recomendado	Amoxicilina-clavulánico IV Cefotaxima IV	
Mayores de 1 año ⁹	Celulitis orbitaria, absceso subperióstico/orbitario		
	No recomendado	Clindamicina IV + Cefotaxima IV (ó Ceftriaxona IV) ± Metronidazol IV si sospecha de complicación intracraneal ¹⁰	Cloxacilina IV + Cefotaxima IV (ó Ceftriaxona IV ó Meropenem IV)
	Celulitis preseptal con puerta de entrada cutánea		
	Amoxicilina-clavulánico VO (ó Cefuroxima-axetilo VO)	Amoxicilina-clavulánico IV (ó Cloxacilina IV ó Cefazolina IV)	Clindamicina IV (ó Vancomicina IV) ⁸
Mayores de 1 año ⁹	Celulitis preseptal sin puerta de entrada		
	Amoxicilina-clavulánico VO (ó Ceftriaxona IM ó Cefuroxima-axetilo VO)	Amoxicilina-clavulánico IV (ó Cefotaxima IV ó Cefuroxima IV)	
	No recomendado	Clindamicina IV (ó Cloxacilina IV) + Cefotaxima IV (ó Ceftriaxona IV) ± Metronidazol IV si sospecha de complicación intracraneal ¹⁰	Meropenem Alérgicos con anafilaxia y casos especiales: Levofloxacino IV + Clindamicina IV (ó Metronidazol IV)

Vía de administración y duración del tratamiento	
Vía de administración	<ul style="list-style-type: none"> ▪ En los niños con celulitis periorbitaria/orbitaria moderada/grave y en cualquier caso en los menores de 1 año, está indicado el ingreso para tratamiento antibiótico parenteral inicial. ▪ Una vez que se comprueba una evolución favorable, generalmente a las 72h, el niño se encuentre afebril, se puede pasar a vía oral.
Duración del tratamiento	<ul style="list-style-type: none"> ▪ Celulitis periorbitaria/orbitaria leve o moderada con buena evolución: 7-14 días. ▪ Celulitis orbitaria: 21 días (IV hasta la mejoría clínica, completando los 21 días con VO).



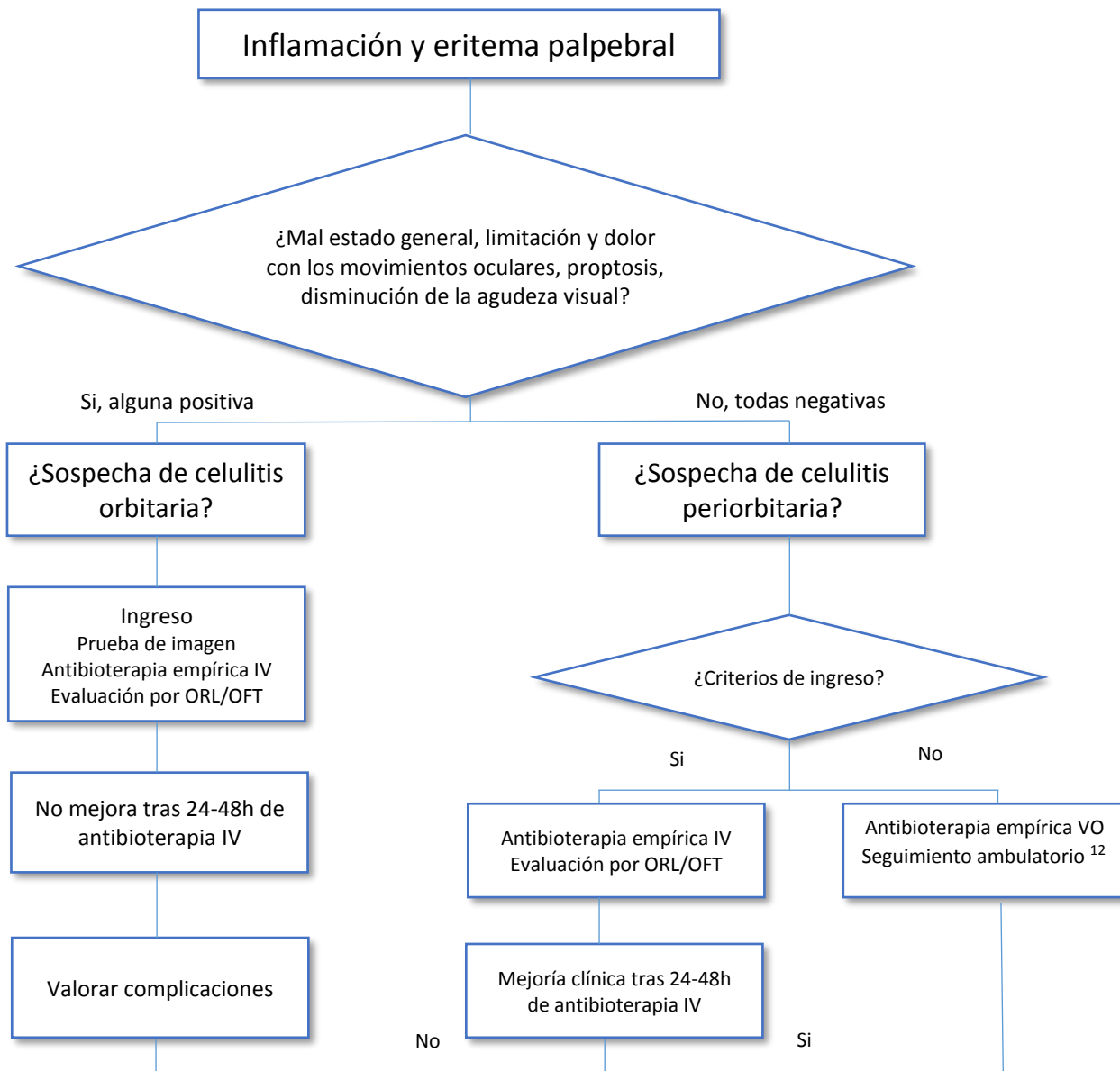
Tratamiento antimicrobiano. Dosis recomendadas
<p>Amoxicilina/clavulánico¹¹:</p> <p>IV: 100 mg/kg/día (de amoxicilina), en 3-4 dosis.</p> <p>VO (8:1)⁹: 80-100 mg/kg/día (de amoxicilina), en 3 dosis.</p> <p>Cefazolina IV: 100 mg/kg/día), en 3-4 dosis.</p> <p>Cefotaxima IV: 150-200 mg/kg/día, en 3-4 dosis</p> <p>Ceftriaxona IV/IM: 75-100 mg/kg/día, en 1-2 dosis</p> <p>Cefuroxima:</p> <p>IV: 150 mg/kg/día, en 3 dosis</p> <p>VO (cefuroxima-axetilo): 30 mg/kg/día, en 2 dosis</p> <p>Cloxacilina IV: 200 mg/kg/día, en 4 dosis</p> <p>Vancomicina IV: 40 mg/kg/día, en 4 dosis</p> <p>Clindamicina:</p> <p>IV: 30-40 mg/kg/día, en 4 dosis</p> <p>VO: 30-40 mg/kg/día, en 3 dosis</p> <p>Metronidazol IV: 30 mg/kg/día, en 3 dosis</p> <p>Meropenem IV: 60-120 mg/kg/día, en 3 dosis (solo en casos graves en pacientes con alergia a penicilina no Tipo I)</p> <p>Levofloxacin VO ó IV (off-label) Entre 6 meses y 5 años 10 mg/kg/día, cada 12 horas En mayores de 5 años 10 mg/kg/día cada 24 horas (max 500 mg/día)</p>
<p>Ver "Antibióticos. Dosificación" en http://infodoctor.org/gipi/guia_abe/</p>

Otras medidas terapéuticas
<ul style="list-style-type: none"> ▪ Hidratación y nutrición adecuadas. ▪ En casos de dacriocistitis, puede ser de utilidad la aplicación tópica de bacitracina. ▪ En casos de sinusitis, los descongestionantes nasales no han aportado una evidencia clara de ser efectivos. ▪ La cirugía debe indicarse si en el TC/RM de órbita se observa un absceso subperióstico mayor de 1 cm, afectación de la agudeza visual o empeoramiento tras 24-48 horas de tratamiento antibiótico adecuado. ▪ Corticoides: No hay evidencia, pero se podría valorar su uso, para disminuir la inflamación si ésta no ha mejorado en 48-72 horas desde el inicio de la antibioterapia.

Indicaciones de drenaje quirúrgico	
Indicaciones relativas de cirugía	Indicaciones absolutas de cirugía
<ul style="list-style-type: none"> ▪ No mejoría o empeoramiento después de 24-48 horas de tratamiento antibiótico empírico. ▪ Pacientes inmunodeprimidos. ▪ Absceso subperióstico pequeño. 	<ul style="list-style-type: none"> ▪ Oftalmoplejia. ▪ Disminución de la agudeza visual. ▪ Absceso subperióstico grande. ▪ Complicaciones intracraneales.



Algoritmo 1. Manejo de la inflamación palpebral





Referencias bibliográficas

- Chandler JR, Langenbrunner DJ, Stevens ER. The pathogenesis of orbital complications in acute sinusitis. [Laryngoscope. 1970;80:1414-28.](#)
- Gappy C, Archer SM, Barza M. Preseptal cellulitis. [UpToDate 2020.](#)
- Gappy C, Archer SM, Barza M. Orbital cellulitis. [UpToDate 2020.](#)
- Greenberg MF, Pollard ZF. The red eye in childhood. [Pediatr Clin North Am. 2003;50:105-24.](#)
- Howe L, Jones NS. Guidelines for the management of periorbital cellulitis/abscess. [Clin Otolaryngol Allied Sci. 2004;29:725-28.](#)
- Jiménez Montero B., en Celulitis orbitaria: preseptal y postseptal. Sociedad Española de Infectología Pediátrica. Manejo práctico. Ed. Panamericana, 2012. Madrid.p195-202.
- La Orden Izquierdo E, Ruíz Jiménez M, Blázquez Fernández JA, Prados Álvarez M., Martín Pelegrina MD, Ramos Amador JT. Revisión de celulitis periorbitaria y orbitaria. Experiencia de quince años. [Rev Pediatr Aten Primaria 2009;11:597-606.](#)
- Lessner A, Stern GA. Preseptal and orbital cellulites. [Infect Dis Clin North Am. 1992;6:933-52.](#)
- Meara DJ. Sinonasal Disease and Orbital Cellulitis in Children. [Oral Maxillofac Surg Clin North Am. 2012;24\(3\):487-96.](#)
- Nageswaran S, Woods Ch R, Benjamín DK, Givner LB, Shetty AK. Orbital cellulites in children. [Pediatr Infect Dis J. 2006;25:695-9.](#)
- Pérez García MJ, Jiménez García R. Infecciones bacterianas de la piel y tejidos blandos. En Urgencias y tratamiento del niño grave. 3ª Edición. Ed. Ergón, 2015, Madrid. p. 760-765
- Powell KR. Orbital and periorbital cellulites. [Pediatr Rev. 1995;16:163-7.](#)
- Ramos JT. Celulitis orbitaria y celulitis preseptal. En Fortuny C, Corretger JM, Noguera A, Aristegui J, Mensa J. Ed- axón 3ª Edición de la Guía Antimicrobiana en Pediatría 2019; Editorial Antare. Ediciones Escofet Zamora. Molins de Rey (Barcelona). p. 26-29
- Rudloe T, Harper M, Prabhu S, Rahbar R, VanderVeen D, Kimia A. Acute periorbital infections: who needs emergent imaging? [Pediatrics. 2010;125\(4\):e719-26.](#)
- Santos Sebastián M. Infecciones cutáneas y de partes blandas. En: Moro M, Málaga S, Madero L, editores. Tratado de pediatría Cruz. Madrid: Ed Panamericana; 2014.p.761-767.
- Seltz LB, Smith J, Durairaj VD, Enzenauer R, Todd J. Microbiology and antibiotic management of orbital cellulitis. [Pediatrics. 2011;127:e566-72.](#)
- Sobol SE, Marchand J, Twefik TL, Manoukian JJ, Schloss MD. Orbital complications of sinusitis in children. [J Otolaryngol. 2002;31:131-6.](#)
- Torretta S, Drago L, Marchisio P, Gaini L, Guastella C, Moffa A, *et al.* Review of Systemic Antibiotic Treatments in Children with Rhinosinusitis. [J Clin Med. 2019;8\(8\):1162.](#)
- Torretta S, Guastella C, Marchisio P, Marom T, Bosis S, Ibba T, *et al.* Sinonasal-Related Orbital Infections in Children: A Clinical and Therapeutic Overview. [J Clin Med. 2019;8\(1\):101.](#)
- Trivić A, Cevik M, Folić M, Krejovic-Trivić S, Rubino S, Micić J, Stevanović G, Milovanović J, Jotić A1, Barać A. Management of Orbital Complications of Acute Rhinosinusitis in Pediatric Patients: A 15-Year Single-Center Experience. [Pediatr Infect Dis J. 2019 Oct;38\(10\):994-998.](#)
- Wald E. Periorbital and orbital infections. Principles and Practice of Pediatric Infectious Diseases. Long S. 4ª edición. Elsevier. 2012.p506-11.
- Wald ER. Acute bacterial rhinosinusitis in children: Clinical features and diagnosis. [UpToDate 2019.](#)
- Wald ER. Periorbital and orbital infections. [Pediatr Rev. 2004;25:312-20.](#)
- Williams KJ, Allen RC. Paediatric orbital and periorbital infections. [Curr Opin Ophthalmol. 2019;30\(5\):349-5](#)
- Wong VY, Duncan NO, Edwards MS. Medical management of orbital infection. [Pediatr Infect Dis J. 1994;13:1012-13.](#)



- ¹ A valorar de forma individual, siempre en el medio hospitalario. Pacientes que no presentan mejoría después de 24-48 horas de tratamiento antibiótico empírico o necesidad de drenaje quirúrgico.
- ² Aunque habitualmente el laboratorio no cambia la actitud terapéutica, suele hacerse analítica básica y debería ser obligada la realización de hemocultivo.
- ³ Baja sensibilidad de los hemocultivos (menos del 5-10% son positivos); especificidad cercana al 100%. En infección por *H. influenzae* tipo b mayor rentabilidad del hemocultivo. En celulitis secundaria a sinusitis, los hemocultivos son negativos.
- ⁴ En casos de bacteriemia por *H. influenzae* o meningismo.
- ⁵ La prueba de imagen más útil en el manejo inicial del paciente es la TC con contraste de órbitas y senos paranasales. La RM es superior al TC para diagnosticar la progresión de la infección a tejidos blandos, pero en ocasiones no está disponible o se necesita sedación en niños pequeños. Indicaciones: Proptosis. Limitación de los movimientos oculares. Pérdida de visión. Diplopía. Edema que se extiende por encima del margen palpebral. Neutrofilia >10,000 cel/ml. Signos de afectación del SNC. Imposibilidad de exploración oftalmológica, en especial si es menor de 1 año.
- ⁶ Sólo se planteará el tratamiento ambulatorio en niños mayores de 1 año con celulitis periorbitaria confirmada y leve, siempre que se asegure su control clínico en 24 horas y que la situación familiar/social no lo desaconseje.
- ⁷ En neonatos la celulitis periorbitaria suele ser una complicación de dacriocistitis. Las bacterias más comunes son *S. pneumoniae*, aunque también puede ser debida a *H. influenzae*, *S. agalactiae*, *S. aureus* o *S. epidermidis*.
- ⁸ Vancomicina si existe riesgo o sospecha de *S. aureus* metilicilín-resistente.
- ⁹ A partir de 4 años es más frecuente la existencia de sinusitis subyacente. Habitualmente el niño con sinusitis es de mayor edad, tiene escasa sintomatología general (afebril o febrícula), en ocasiones historia de edema e hinchazón gradual de párpados y poca alteración de las pruebas de laboratorio.
- ¹⁰ Para cubrir anaerobios de la cavidad bucal y senos paranasales: cefotaxima + clindamicina. Si la sospecha es de afectación intracraneal: cefotaxima+metronidazol (mejor paso a través de la barrera hemato-encefálica en comparación con la clindamicina)..
- ¹¹ La ampicilina y la amoxicilina siempre se usarán a dosis altas debido a la alta tasa de cepas de neumococo con sensibilidad disminuida a betalactámicos.
- ¹² Seguimiento ambulatorio tras tratamiento IV, cuando mejoren los signos inflamatorios. Habitualmente a partir del tercer día, o bien pauta inicial VO o IM en casos leves en niños mayores de 1 año que se traten ambulatoriamente.

Notas: la *Guía ABE* se actualiza periódicamente (al menos cada 2 años). Los autores y editores recomiendan aplicar estas recomendaciones con sentido crítico en función de la experiencia del médico, de los condicionantes de cada paciente y del entorno asistencial concreto; así mismo se aconseja consultar también otras fuentes para minimizar la probabilidad de errores. Texto dirigido exclusivamente a profesionales.

[✉] Comentarios y sugerencias en: laguiaabe@gmail.com



Con la colaboración de:



[©] Guía_ABE, 2019. ISSN 2174-3568